

也是该患者发生右下肢深静脉血栓的可疑因素。从解剖学上看, 左位下腔静脉应该更易发生右下肢深静脉血栓, 但由于此畸形发生率太低, 故该结论尚无从考证。

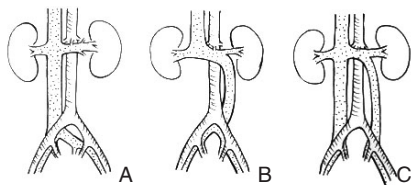


图 5 下腔静脉变异示意图 A: 正常下腔静脉; B: 左位下腔静脉; C: 双下腔静脉

该患者应用导管接触溶栓效果良好, 相比外周静脉应用尿激酶溶栓, 导管接触溶栓优势显著, 尿激酶用量更少, 全身出血并发症也明显减少, 此方法值得推广^[5]。指南推荐下肢静脉血栓急性期应用利伐沙班 15 mg, 2 次/d (总量 30 mg/d), 考虑到该患者同时应用尿激酶溶栓,

故将利伐沙班用量减为 20 mg/d 并维持使用, 未见静脉血栓复发。

通常左位下腔静脉没有临床症状, 但早期诊断变异血管对制定手术方案及避免并发症有重要意义, 尤其涉及腹膜后操作时, 应注意畸形的可能, 从而避免副损伤。例如由于左右肾静脉分别汇入下腔静脉远近端, 左肾静脉较右侧短, 故在左肾切除或移植时易损伤左位下腔静脉。重视左位下腔静脉的识别及诊断, 对确定诊疗方案、避免误诊误治很有帮助, 行下腔静脉相关手术如肠腔分流手术或下腔静脉血栓形成时, 忽视左位下腔静脉会造成手术困难或错误, 右侧找不到下腔静脉或者误伤左侧下腔静脉及邻近器官^[6]。

参考文献

[1] 谭婉嫦, 张应和, 靳仓正, 等. 3D DCE

MRA 诊断下腔静脉畸形[J]. 中国CT及MRI杂志, 2008, 6(1):26-28.

[2] Ang WC, Doyle T, Stringer MD. Left-sided and duplicate inferior vena cava: a case series and review[J]. Clin Anat, 2013, 26(8):990-1001.

[3] 黄升刚, 曹存友, 牟高建, 等. 下腔静脉发育畸形[J]. 中国CT及MRI杂志, 2010, 8(2): 50-52.

[4] 段红永, 汪忠镐. 下腔静脉畸形的胚胎发育及临床意义[J]. 国际外科学杂志, 2008, 35(12):854-856.

[5] Baldwin ZK, Comerota AJ, Schwartz LB. Catheter-directed thrombolysis for deep venous thrombosis[J]. Vas Endovasc Surg, 2004, 38(1):1-9.

[6] 张晓明, 姜华东, 袁张根, 等. 下腔静脉变异及其临床意义[J]. 浙江大学学报: 医学版, 2000, 29(5):234.

(本文编辑 姜晖)

doi:10.3978/j.issn.1005-6947.2015.12.031



http://dx.doi.org/10.3978/j.issn.1005-6947.2015.12.031

Chinese Journal of General Surgery, 2015, 24(12):1781-1782.

· 病案报告 ·

十二指肠巨大间质瘤术后并发广泛胃肠黏膜水肿 1 例

汪旭云¹, 马家驰², 郭天康², 詹渭鹏², 李一平², 顾远晖², 郭庆金²

(1. 甘肃中医药大学, 甘肃 兰州 730000; 2. 甘肃省人民医院 普外一科, 甘肃 兰州 730000)

关键词 十二指肠肿瘤; 十二指肠巨大间质瘤; 胃肠黏膜水肿 / 并发症; 手术后并发症; 病例报告
中图分类号: R735.2

患者 男, 59 岁。因突发呕血约 500 mL 首诊于消化科。病程中无

腹痛, 不伴意识障碍。既往有柏油样便, 无消化性溃疡病史。体检: 体温 36.2 °C, 血压 90/50 mmHg (1 mmHg=0.133 kPa), 腹平软, 右中腹部可触及一直径约 8 cm 的包块, 活动度尚可, 无明显压痛。血常规: WBC 6.4 × 10⁹/L, RBC 1.37 × 10¹²/L, HB 27 g/L, PLT 147 × 10⁹/L; 血生化: ALB 30 g/L, 粪潜血 (+)。诊断为上消化道出血。

给予抗休克、抑酸、止血、输血等治疗。因腹部 CT 提示空肠近端占位转普外科治疗。小肠插管造影示: 十二指肠降部与水平部充盈缺损, 考虑肿瘤性病变 (图 1)。腹部磁共振示: 十二指肠降段及水平段占位病变, GIST 可能性大 (图 2)。术中探查见十二指肠降部和水平部前壁有一大小约 5 cm × 8 cm × 10 cm 的不规则包块, 质硬, 呈外生性生

收稿日期: 2015-06-18;

修订日期: 2015-09-15。

作者简介: 汪旭云, 甘肃中医药大学硕士研究生, 主要从事胃肠外科方面的研究。

通信作者: 郭天康, Email: guotiankang_tshui@163.com

长,与横结肠及系膜粘连,十二指肠腔明显狭窄,腹腔无明显肿大淋巴结。经术中讨论后行保留幽门的胰十二指肠切除术。术后给予胃肠减压、抑酸、抗感染、补液等对症支持治疗。术后病理示:十二指肠间质瘤,核分裂25/50HP,高度危险性,侵犯黏膜层;免疫组化染色结果:Dog-1(+),CD117(+)。术后第3天患者右上腹持续疼痛,伴巩膜及颜面皮肤黄染。腹部彩超示:胆囊肿大约13.7 cm×8.6 cm,胆囊壁厚4.5 mm,胆总管直径8 mm,行经皮肝穿胆道引流(PTCD)后患者腹痛消失。术后第5天进食后出现恶心、呕吐。复查血常规:WBC $5.6 \times 10^9/L$, RBC $2.83 \times 10^{12}/L$, HB 79 g/L, PLT $144 \times 10^9/L$;血生化:ALB 29.8 g/L。上消化道造影提示胃排空障碍,无流出道梗阻。胃镜检查提示广泛胃、吻合口及下端十二指肠黏膜水肿。给予七叶皂苷钠静滴,3%的温氯化

钠溶液、甘露醇+泼尼松交替于胃管灌注并保留30 min后抽出,同时予以肠内营养等支持治疗29 d后,患者进食后无不适症状,上消化道造影及胃镜复查均正常,出院后口服伊马替尼片,已连续随访10个月,患者有轻度面部和脚踝浮肿,给予中效利尿剂后可缓解,腹部和盆腔CT平扫均未见转移和肿大淋巴结。

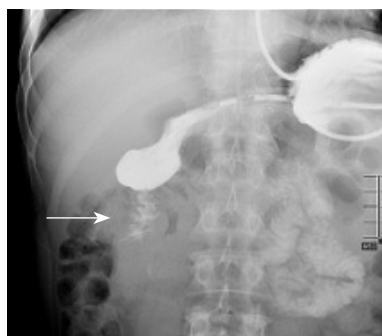


图1 于十二指肠降部与水平部间见一大小约5.6 cm的充盈缺损,病灶形态不规则,管腔变窄,钡剂呈细线状通过狭窄段(如箭头所示)

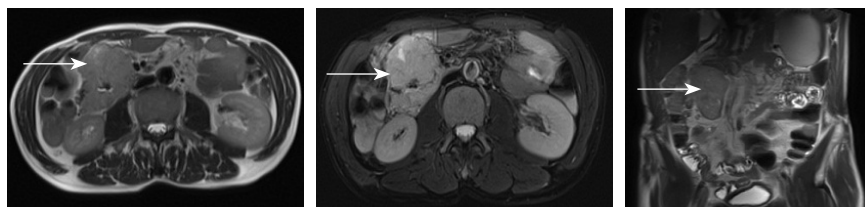


图2 十二指肠降段及水平段肠壁见一不规则T₁长T₂信号占位影,病灶DWI呈高信号,十二指肠管腔狭窄,病灶与周围肠壁分界尚清(如箭头所示)

讨论 十二指肠间质瘤临床上极少见^[1-2]。放化疗对其不敏感,手术是最佳治疗方法^[3]。对于十二指肠降部直径 ≥ 5 cm的肿瘤应行胰十二指肠切除术^[4]。该病例肿瘤大小约5 cm×8 cm×10 cm,术前相关检查未发现淋巴结转移,行保留幽门的胰十二指肠切除术,此术式保留了

胃的贮存和消化功能,可有效地避免术后并发倾倒综合征,提高生活质量。患者术后并发广泛胃肠黏膜水肿,分析原因有以下几点:(1)术中脏器暴露和牵拉损伤、长时间禁食导致术后并发胃排空障碍,引起广泛水肿;(2)术中伤及胃肠道及其系膜淋巴管,导致术后淋巴回流障

碍引起广泛水肿;(3)贫血和低蛋白血症,胃肠黏膜灌注不足引起广泛水肿。此外,十二指肠第2、3段位于腹膜后,位置深且固定,主要由边缘动脉供血,循环较差,也是引起术后并发广泛胃肠黏膜水肿的重要因素。在治疗上做到早发现,经消化道造影、电子胃镜检查明确诊断后,及时与患者及其家属沟通,进行心理疏导,增强其治疗信心,予以肠内营养,消肿治疗给予静脉滴注七叶皂苷钠促进静脉和淋巴回流,3%的温氯化钠溶液以及甘露醇+泼尼松交替洗胃以利于胃肠黏膜脱水,取得了满意的疗效。通过查阅文献,发现关于术后并发广泛胃肠黏膜水肿的临床资料甚少。总结该病例,意在提高临床对术后发生此类并发症的早发现、早诊断、早治疗,增加对此类并发症的临床资料积累和更为深入的研究。

参考文献

- [1] Miki Y, Kurokawa Y, Hirao M, et al. Survival analysis of patients with duodenal gastrointestinal stromal tumors.[J]. J Clin Gastroenterol. 2010, 44(2): 97-101.
- [2] 郁雷,梁小波. 胃肠道间质瘤诊治指南解读[J]. 中华结直肠疾病电子杂志, 2015, 4(1):8-14.
- [3] CSCO胃间质瘤专家委员会. 中国胃肠间质瘤诊断治疗共识(2013年版)[J]. 临床肿瘤学杂志, 2013, 18(11):1025-1032.
- [4] 所剑,李伟,王大广. 十二指肠间质瘤诊治策略[J]. 中国实用外科杂志, 2015, 35(4):403-406.

(本文编辑 姜晖)